25671. Nr. 5
Lane Medical Library
185

DE CARCINOMATE MAMMAE VIRILIS,

ADDITA OBSERVATIONE CLINICA.

DISSERTATIO INAUGURALIS MEDICO-CHIRURGICA

QUAM

CONSENSU ET AUCTORITATE

GRATIOSI

MEDICORUM ORDINIS

IN

ALMA LITTERARUM UNIVERSITATE GRYPHISWALDENSI

UT SUMMI

IN MEDICINA, CHIRURGIA, ARTE OBSTETRICIA

HONORES

RITE SIBI CONCEDANTUR

DIE XX. MENSIS AUGUSTI ANNI MDCCCLIX

PUBLICE DEFENDET

AUCTOR

HUGO STUMPFF,

MARCHICUS.

OPPONENTIBUS:

TH. ULMER, MED. DR.

H. BREKENFELDT, MED. DRD.

J. HEINR. NIEDERLEITNER MED. DRD.

GRYPHIAE

TYPIS FRID. GUIL. KUNIKE, REG. ACAD. TYPOGR.

PATRI

OPTIMO, DILECTISSIMO

HASCE

STUDIORUM PRIMITIAS

PIO GRATOQUE ANIMO

D. D. D.

FILIUS.

Quamvis mamma feminea saepissime quum benignis tum malignis morbis affici possit, rarissime mamma virilis in morbum aliquem incidit, neque id mirum propter illius vasorum abundantiam et structuram expressiorem ipsamque functionem sexualem, quae res necesse est eam ad morbos disponant. Virilis autem mamma, quamquam per tempus quoddam vitae embryonalis eadem magnitudine est atque mamma feminea et usque ad ineuntem pubertatem permanet, ab hoc tempore marcescit et formam rudimentarem retinet, donec in senectute tandem omnino interire dicitur. Sed nonnullis testibus certis scimus, nonnunquam, licet rarissime, mammam virilem expressiorem esse posse, adeoque etiam lac producere. Multo frequentior quam mammae ipsius quae lac producat, formatio est virilis mammae hypertrophia quaedam, quae observata est, quamquam re vera nihil est nisi vegetatio telae adiposae subcutaneae. Atque apud Graecos crebrior formatio fuisse videtur, quam Paulus Aeginatus affert et cultro tractan-

dam esse censet. Sed adversus hanc formationem rudiorem quam mamma virilis retinet, omnes tamen morbi principales mammae femineae in virili quoque oriri possunt, atque aeque acriter saepissimeque inflammationes, quae ortum aut e tela mammae circumjecta aut ex hac ipsa habent et raro sine externis causis oriuntur. Ante pubertatem autem et tempore pubertatis praecipue ipsius inflammatione mammae saepe oriuntur spontaneae. Hoc tempore non rarius videtur aeque pueri atque puellae induratio mammae conjuncta cum hypertrophia leviter inflammatoria, quae aut acuta aut chronica incedere potest et hac forma facile efficit, ut confundatur cum carcinomate, quod in priore stadio est. Cystides mammae virilis et benigni tumores fibrosi sunt rarissimi, quum paucissima modo exempla videantur nota esse. Quamvis saepius, tamen sane raro carcinoma mammae virilis observatur et quidem fere sub forma scirrhi, multo rarius carcinoma medullare, rarissime carcinoma epitheliale, quod papillam tantum aggredi dicitur. Quin etiam in mamma feminea nihil ejusmodi a certis auctoribus observatum esse videtur.

Quum mihi proposuissem observationem clinicam carcinomatis mammae virilis, quam postea afferam, dissertatione tractare, cupiebam quidem comparationem exactiorem observationum adhuc notarum dare, sed facere hoc non possum, quia, quamquam observatorum nomina teneo, libellos, quibus observationes narrantur, nancisci non potui. Observationes germanorum mammae virilis carcinomatis paucissimas

habere videmur. Plures observationes contra franco-gallorum exstant apud scriptores. Vidal mentionem facit scirrhi mammae virilis, quem exstirpavit, sed planius non narrat. (Path. chirurg. tom. III).

Apud Velpeau (Maladies du sein) observatorem scirrhi mammae virilis priorem invenio Bartholin, qui unam observationem. Sedillot, qui duas observationes, Petrequin, qui scirrhum Patavii exstirpatum narrat: hoc tempore duae observationes a Mason Warren et a Milton factae sunt. Velpeau ipse, qui fortasse plurimas observationes carcinomatis mammae et femineae et virilis fecit, novem affert observationes scirrhi ab ipso observati sed nihil planius narrat. Opinionem Walsh, qui dicit carcinoma mammae virilis semper scirrhi naturam habere, Velpeau nonnullis observationibus et suis et aliorum refellit. In viro quinquaginta amplius annos nato carcinoma medullare vidit magnitudine duorum pugnorum, quod quidem nondum in exulcerationem transierat, sed jam incepit molliri. In altero quadriginta octo annos nato invenit mammam sinistram grandibus massis fungosis et cerebroideis occupatam, dum simul cavum axillare impletum erat tomoribus ejusdem naturae, quae nondum in ulceratione erant. Semel necesse erat, recidivam massam carcinomatosam exulceratam exstirparet, in homine, qui ante duodeviginti menses ablationem magni carcinomatis medullaris mammae subierat. Denique affert, clericum, cujus mammam dextram sedem fungi lati jdecim., conjuncti cum ulceratione vidit. Praeterea mentionem facit duorum

exemplorum, quae Berard uno die vidisse dicitur, et affert Blandin, Deguis et Larrey, quorum quisque unum exemplum attulerunt. Illa a Blandin observatio facta invenitur in: Lebert, Physiol. pathol. tom. II. pag. 317; — et facta est — ut hanc observationem afferam contra postea allatam — apud virum quadraginta quinque annos natum bona constitutione et satis bono habitu, qui propter tumorem carcinomatosum receptus erat in Hôtel-Dieu. Qui se illum non prius quam sex mensibus ante animadvertisse affirmavit et malum ortum esse putavit laesione. Sed quum acrius interrogaretur, apparuit, aegrotum nec id tempus pro certo dicere posse, quo laesus esset, nec tempus quo primo tumorem animadvertisset. Qui tumor celerrime creverat et quum homo introisset in nosocomium magnitudine pugni erat, et praebebat aequaliter latam superficiem planam. Cutis erat adhaerens et papilla superficiali exulceratione affecta erat, quae exiguam tantum supurationem habuit. Proximo tempore tumor locus acriorum dolorum erat et aegrotus simul punctionibus brachii totius infestatus erat. Post exstirpationem stroma tumoris praebet in sectura transversa recenti consistentiam elasticam, neque vasculosum erat. Praecipue cognoscitur textus flavus et mollis, areolaris, qui splendidus et lardo similis est. Tramae albae hunc textum permeant. Si scalpello massa carcinomatosa deraditur, praebet succum semiconcretum et fere gelatinosum, qui majore consistantia est quam succus carcinomatosus vulgaris. Praeter subtantiam semi-

translucentem et fibras cognoscuntur arborisationes parvae reticulatae subalbae. Substantia flava et lardo similis praevalet utraque altera et tenui microscopio adspecta praebet granulosum habitum. Uno loco in medio carcinomatis stromate cognoscitur canaliculus $^1/_{15}$ mm., qui canaliculum lactiferum in memoriam revocat. Examinatio microscopica, qua objectum quingenties augetur, ostendit telam fibrarum longarum et parallelorum, fasciculis a 0,012 mm. conjunctarum et constitutarum fibris primitivis a 0,002 mm. Cellulae dimensionem habent mediam inter 0,02 et 0,035 mm. Superficies subtiliter granulata est; nuclei circumferentiam bene descriptam ostendunt, magni ad 0,015 mm., et in iis apparent aut granula irregularia aut nucleoli. Cellulae e figuris reticulatis apparent majores et granulata magnitudine media inter 0,03 et 0,06 mm. Circum eas praeterea se praebent vesiculae adiposae et cholestearini chrystalli. Singulae cellulae granulatae includunt nucleum et adspectum cellularum carcinomatosarum praebent granulis infiltratarum.

Nec de decursu morbi nec de eventu operationis notatum est aliquid.

Sine dubio observatio carcinomatis mammae virilis recentissima est ea, quam Milton in Brittsh. Medic. Journ. 1857. affert. Est observatio scirrhi in viro quinquaginta octo annos nato, qui coactus fuerat negotiis suis prope papillam mammam sinistram premere. Quo loco post aliquot menses tumor ortus est, qui fine septimi mensis erupit et transiit in ulce-

rationem, quae habuit adspectum malum et margines late induratos. Secretum erat exiguum et fundus durus. In propinquitate ulceris singuli noduli animadvertebantur. In cavo axillari glandula quaedam paullo aucta erat et dextra mamma aeque indurata. Aegrotus erat macer et debilis factus, affectus dispnoea in diem crescente, quae mox mortem effecit. Examinatio anatomica non concessa est. Tumor ad musculum pectoralem majorem inhaesit.

Idem scriptor observationes carcinomatis mammae virilis adhuc factas collegit atque triginta tres confecit. Sed in hoc numero supra a me allatas esse puto. Historias morborum viginti magno studio persecutus est. Si eum sequimur primo hic morbus anno vicesimo, ultimo anno octogesimo tertio inventus est. Tres observatorum aegrotorum mortui sunt, cum carcinoma interna organa apprehendisset, post undecim ad quindecim menses; alii tres mortui sunt post tres, unus post quinque annos, cum aequaliter carcinoma organa interna apprehendisset. In septem aegrotis operatio facta est; sed nihil est de eventu notatum. Unus ex quinque aliis, qui operationem subierunt, post sex annos mortuus est, neque ullo recidivo affectus fuerat, unus post quatuordecim menses prostratione virium: unus duodecim annos bona valetudine usus est, sed de eventu operationum duarum nihil est notatum. Unus qui operationem non subiit per aliquot annos vivus fuit, postquam morbus animadversus est.

Carcinoma mammae virilis differt neque natura

neque forma a carcinomate aliarum corporis partium sed minimum a carcinomate mammae femineae. Itaque non mihi propositum esse potest omnino carcinomatis anatomiam pathologicam reddere, placet tamen, quo res amplior fiat, brevi in memoriam revocare ea, quae ad clinicas res pertinent.

Symptomata et decursus.

Videtur carcinoma mammae virilis omnino minus dolorosum et cum minoribus turbationibus incedere quam carcinoma mammae femineae. Ut in hoc sic in illo dolor describitur aut obtusus et cotrahens aut raptim pectus percurrens aut pungens et ardens. Sed plerumque intermissus brevioribus et majoribus intervallis. Denique in posteriore evolutione carcinomatis valetudo universalis turbatur, glandulae axillares tumescunt et aeque degenerantur, appetitio languescit, aegroti facies cachectica fit, canum colorem et luridum praebet, aegrotus incidit in marasmum, qui mox continuo augetur, mox longius intermittitur, dum in stadio ulcerationis saepe celeris defectio virium et mors efficitur: id quod saepius et haemorrhagiis et operatione facta accidit.

Diagnosis.

Quod attinet ad discrimen utriusque carcinomatis formae ab altera acrius in primo stadio decerni non potest, quo et scirrhus et carcinoma medullare duri noduli sunt. Sed eos hoc in stadio rarius a medicis observari puto. Itaque non difficile est ple-

rumque scirrhum a carcinomate medullari discernere. Scirrhus enim fere semper durus est et iniquus et plerumque tarde crescit et raro certam magnitudinem transire solet, et tuberosus atque gibberosus fit, adtrahit cutem tegentem. Quo fit ut haec et saepius pars papillae introrsum trahatur. Serius cutis intenta et attenuata colorem quendam caeruleo-rubicundum ducit, bulla parva fingitur vel crusta gangraenosa atra, quae detruditur liquore claro saepe sanguinolento effluente, et tum ulcus relinquitur, quod initio fundum planum et durum et acres margines habet, sed deinde magis exeditur et serratos, reflexos duros margines ostendit. Plerumque igitur videtur scirrhus cutem exulcerare ab externis ad interna. Carcinoma medullare contra celerius crescens, qua re mox ingentem magnitudinem assequitur, elasticam vel fungosam, mobilem, mollem naturam accipit. Serius etiam symptoma fluctuationis praebere potest. Coalescit quidem cuti non autem introrsum trahit. Cutis denique ostendit caeruleo-rubicundas maculas diffusas et quum hae partes cutis tenuiores et calidiores fiant, quasi fluctuantes magis promineant, tum saepe vere fluctuentur denique rumpantur: profundum ulcus remanet, quod mox se implicat vegetationibus fungosis et massis albo-rubicundis facile sanguinem edentibus. Carcinoma igitur medullare exulcerat plerumque cutem ab internis ad externa. Sed certum est, interdum certo dici non posse statim ab initio: hic scirrhus — hoc carcinoma medullare. Discrimen microscopio

faciendum esset, quamquam curationis nihil interest nos scire, num scirrhus sit an carcinoma medullare, dummodo carcinoma cognorimus.

Necesse est in diagnosi differentiali carcinomatis tumorum benignorum mammae virilis, hypertrophiae igitur mammae, abcessuum chronicorum, cystidum et fibrosorum tumorum, semper cogitatione teneatur, illos fere tarde et sine dolore se explicare, et integumenta intacta sinere, facile idem stadium tenere, majora mala organismo universali ex iis non oriri, praecipue igitur sine tumore glandularum axillarum incedere, carcinoma tamen praecipitem evolutionem suam facere, cutem quoque degeneratione afficere, constitutionem funditus labefactare. In singulis casibus punctio exploratoria diagnosin certiorem reddere potest.

Aetiologia.

Aetiologia carcinomatis mammae virilis aeque obscura est atque omnino carcinomatis. Senectus, animi motus deprimentes, haereditas causae virisimillimae hujus carcinomatis sint. Causas externas, et insultationes et stimulos crebros, quibus mamma feminea saepius afficiatur, rarissime aetiologica gravitate esse puto et fortasse majoris momenti quam plerumque creditur, clima et telluris conditionem. Nam mirum est carcinoma in nonnullis regionibus raro occurrere, sed in aliis saepius inveniri et quidem diversissimarum formarum etiamque in partibus corporis insolitis.

Prognosis.

Prioribus temporibus bona prognosis carcinomatis mammae virilis videtur habita esse, quae res apparet ex illis, quae Velpeau scripsit: „Actuellement je ne dirais plus comme autrefois, et comme d'autres l'ont crut, que les cancers du sein chez l'homme ne tendent ni à se disseminer, ni à gagner au large ni à se répéter dans les viscères comme chez la femme attendu que j'ai eu plusieurs fois l'occasion de constater le contraire depuis." — Quod si sequimur observationes adhuc notas carcinoma mammae virilis non solum minus dolorosum esse et cum minoribus turbationibus incedere videtur, verum etiam ablatio meliorem spem fausti eventus offerre.

Therapia.

Therapia omnino non differt a therapia carcinomatis mammae femineae, neque adhiberi potest therapia prophylactica neque remotio causarum, quae nobis adhuc incognitae sunt. Elucet, quamquam innumera fere medicamenta commendata sunt, etiam hujus carcinomatis therapiam universalem non multum prodesse: censeo quidem singulis narcoticis et imprimis Morphio minime carere nos posse, quum calamitates, dolores, agrypnia etc. nos indicationi palliativae satisfacere jubeant. Topica etiam therapia, quae constat resolventibus et adstringentibus adhibendis, aut cauteriis applicandis, quae quidem aegrotorum calamitates etiam augere possunt, nul-

lam salutis spem affert. Maximam sane spem aegroti sanandi carcinomatis exstirpatio affert, quae violatio, quamvis prosperum eventum non plane excludat, tamen cum facta est nihil dici potest nisi: jacta est alea, aut — aut —. Saepe enim aegroti periculis operationis defunguntur, et si minus perpetuo, certe per aliquot annos recidivum morbi maligni non patiuntur. Non rarius quidem adversus chirurgi artem, qui operationem perfecit, adversus respectum omnium momentorum respiciendorum, adversus diligentissimam curationem post operationem, aegroti operationis eventui succumbunt aut recidivo, quod raptim ingreditur, aut celeri prostrationi virium, acuto marasmo.

Qui quidem proximus eventus non prosper observationi nostrae carcinomatis mammae virilis exstirpati nuper occurrit, quam rem planius atque quam diligentissime explicabo his:

Carolus G.—, mercator Loetzius, duo de sexaginta annos natus XIX mensis Julii in institutum clinicum Gryphiswaldense receptus est. Robustum et valentem patrem fuisse matrem invalidam atque debilem et praematura morte obiisse, neque parentes eorum et avos simili morbo affectos fuisse, ex quo ipse laboret, affirmat. A nutrice aegra se nutritum per primos pueritiae annos semper infirma valetudine fuisse, dicit, inde autem usque ad adolescentiam robustum et valentem: Hoc tempore se epilepsia correptum esse, cujus impetus per complures annos crebri fuisse, postea rariores, ut bona

valetudine uti sibi visus sit, ceterum modo saepius moliminibus haemorrhoidalibus et dyspepsia laborasse. Ante duos annos aegrotus animadvertit in dextro latere sterni, paullo sub papilla et introrsum papillae parvum nodulum, durum, magnitudine pisi, cujus causa oriundi inveniri non poterat. Quum tarde crescens magnitudinem nucis juglandis adeptus esset, medicus quidam tumorem unguento mercuriali resolvere conatus videtur esse, in cujus locum mox unguentum simplex substitutum est. Adhuc aegroto nunquam dolores molesti fuerant: sed vere hujus anni subito et vehementissime incesserunt, atque brevi tempore cum epileptico impetu abierunt.

Dolores pungantes et ardentes aeger describit: Qui, tarde crescente tumore, majoribus intervallis ingruerunt, sed modo per unum diem esse soliti sunt. Inde ab medio mense Majo tumor celerius crevit et a magnitudine ovi gallinacei usque ad eam, quae ei nunc est, auctus est, duobus tantum impetibus dolorum ingruentibus. Ex eodem tempore de inopia appetitus aegrotus et de universa valetudine turbata queritur. Tumor tum se tinxit colore rubicundo-caeruleo. Deinde intitio mensis Julii uno die se observasse, e loco papillae liquorem sanguinolentum effluxisse, aegrotus meminit.

Status praesens. Quamquam corpore robustiore est, tamen jam aliquid coloris luridi duxit. Mammae dextrae locum occupat tumor magnitudine pugni, quo in summo est parva superficies exulce-

rata ovali forma et plano fundo distinctis marginibus, tecta secreto liquido et flavo, quod odorem malum non diffundit. Cutis parvae superficiei exulceratae circumjecta rubida, et vix prior areola agnoscenda est, pluresque contractiones, quae cicatricibus similes sunt, cernuntur. Reliqua cutis, quae tumorem obtegit et quae cum hoc solide coaluisse videtur, rubicundo-caeruleum colorem et aliquid splendoris habet. Per cutem regionis tumori propinquae, imprimis sub eo, parva vasa valde extenta translucent. Medicus tumori saepius manus afferens, hunc densitate, consistentia dura et qualitate tuberosa gibberosaque esse cognoscit. Brachiis dependentibus tumor mobilis videtur: dextro brachio sublato, quum aegrotus id detrahere jubetur simulque prohibetur, quominus id faciat, musculus pectoralis major se valde contrahit, tumor adhaeret et immobilis est. Ex quo sequitur, illum cum musculo pectorali majore cohaerere. Maxima tumoris diametros, qui pari directione cum fasciculis musculi pectoralis majoris jacet, longitudine est 3″ 4‴, diametros horizontalis 3″ 2‴ et verticalis 2″ 10‴. Glandulas axillares inspiciens in alterum tumorem incurrit, qui est glandularum volumen magnum et durum magnitudine parvi ovi gallinacei, quo leviter presso aegrotus magis quam majore tumore dolore videtur.

Ex eo modo, quo tumor accrevit, e natura tumoris et cutis obtegentis, ex iis, quae eum sequebantur ad universam valetudinem, denique et ex

iis, quae homo aegrotus ipse attulit et ex iis, quae in sensus cadunt, diagnosis non dubia esse poterat, quin de carcinomate et quidem de scirrho esset.

Quamquam prognosis, quum glandulae axillares jam affectae essent atque constitutio aegroti non jam satis firma esset, adversa aut certe dubia erat, tamen aegroto desiderante, exstirpatio carcinomatis XX mensis Julii ab A. Bardeleben viro illustrissimo instituta est.

Aegrotus in lecto locatus chloroformio sopitus est. Tum primum dextro brachio aegroti sublato, incisio elliptica ad directionem inferiorum fasciculorum musculi pectoralis majoris ducebatur, ut totus tumor inter superiorem et inferiorem incisionem jaceret. Deinde, arteriis scissis volsellis torquendi clausis, cum cute adhaerente et cum musculi pectoralis majoris fasciculis basi cohaerentibus eximebatur, quo facto statim arteriae fasciis rite substringebantur. Deinde statim ad exstirpandum tumorem in axillari cavo situm transitum est, quam ad rem efficiendam superior margo incisionis ellipticae secundum inferiorem musculi pectoralis majoris $1^1/_2$'' circiter longior factus est, ut tota longitudo ellipticae incisionis 8—9'' esset. Quo facto usque ad musculi perimisium penetrabatur et hac via mox tumor post musculum jacens contactus est. Cum majorum vasorum axillarium, tum venae axillaris propinquitatis causa, glandularum massa violenter non educta est velociterque cultro amota id quod multi chirurgi faciunt et quod fortasse elegantius

et audacius videatur, sed tumor manu altera comprehensus potius modica vi attractus est, simulque altera quasi „écrasement avec les doigts“ perfectum est, quum culter paulum adhiberetur. Tumor quum adeo solutus esset, ut modo vasis invadentibus cum reliquo corpere conjunctus esset, una ligatura allata ad omnia claudenda, cultro funditus descissus est. Quo modo et detractio nimis profunda et periculosa venae axillaris vitabatur, et commodum impetrabatur, ut rami, qui ex arteria axillari ad tumorem accedebant, quam remotissime ab arteria ipsa ligari possent. Quam salutari vi hoc ad trombos celeriter atque secure efficiendos sit, perfacile intelligi potest. Denique, vulnere diligenter inspecto, omnibus fortasse sanguinem emittentibus arteriis fasciis substrictis transitus factus est ad consuendos suturis vulneris margines: Quod tantum usque ad quandam extensionem factum est et media pars plani vulneris elliptici, quum vulneris alter margo hic longissime (3“) ab altero distaret, neque sanatio per primam intentionem exspectanda esset, patebat. Tum denique vulnus fasciis emplastri adhaesivi lege artis obligabatur. Aegrotus operatione modo paullulum sanguinis amiserat.

Quod in quaestione anatomica tumoris extirpati, benignum adjumentum Grohé, celeberrimus vir mihi praebuit, hoc loco praetermittere non possum, quin ei gratias quam maximas agam. Examinatio haec obtulit.

In diametro horizontali habet basis tumoris nunc 3″, in verticali 2½″, maxima diametros densitudinis est 1″ 7‴. Obtegens cutis, exalbescens, neque igitur adeo subcaerulea plerumque tumori coaluit. Papilla parva exulceratione superficiali oblonga et plana perrupta est, dum, ut jam supra dictum est, propinqua loca depressiones cicatricibus similes demonstrant et areola vix cognosci potest. Manui tangenti tumor se praebet resistens et gibberosum tuber. Cujus basis musculi pectoralis majoris fasciculis conficitur. In recente sectura transversa tumor cano-rubicundam sectionis planitiem habet, in qua fibrarum tractus e centro exeuntes radiati subalbidi distingui possunt. In parvis areolis textus ut videtur fibrosi massa cano-subalbida inclusa est. Leviter premens scalpellum vel acum super secturae planitiem ducens, ex his parvis areolis succum canum et semitranslucentem accipit. Centrum planitiei secturae levem depressionem et densius textum praebere videtur. Super hanc ipsam intractionem usque ad papillam est locus mollitus magnitudine avellanae, colore magis flavo. Cujus loci tela fibrosa latioribus maculis distincta apparet et in paullo majoribus areolis est massa magis flava et sicca injecta, quae acus mucrone elevari potest. Locus flavus et mollitus excrescentia papilliformi in basim parvi ulceris eminet, proprium fundum ejus efficiens. Duo alia similia, albo-flava insparsa loca minora jacent sub illo majore proprius basin tumoris.

Canus succus semitranslucens microscopice examinatus, qui ex areolis parvis locorum cano rubicundorum exprimi potest, varias cellularum formationes obtulit, varias forma et magnitudine, varias iis, quae includunt, varias denique gradibus evolutionis. Aliae cellulae sunt minores et forma rotunda vel ovali, aliae majores et irregulares, aliae nucleum unum et nucleolum habentes, aliae duos vel tres et plures nucleos includentes, qui rursus mox unum nucleolum mox duo habent. Juxta quas perfectas cellularum formationes incurrimus in multos nudos nucleos. Dum hi cum nucleis, qui adhuc in cellulis inclusi sunt, communiter excellunt, ut formam rotundam et bene distinctam habeant, ut nucleoli perfecte fere rotundi, splendore insignes parietibus crassis instructi apparent, quae qualitates adjecto acido acetico clarius etiam elucent: cellulae variae communiter excellunt, ut inclusa massa pallida et subtiliter granulata videatur, ut nucleus saepe e centro jaceat et cellulae paries pallidus et tenere distinctus sit. In multis magnarum cellularum sunt inter granulatam massam duo vel tres majores nuclei, qui juxta nucleos rursus massam granulatam habent, ut paene perfectis cellulis pares sint, paratae ad cellulam maternam dirumpendam. (Fig. 1.)

Examinatio microscopica massae flavae et caseo similis, quae e latioribus maculis distincto fibroso stromate loci molliti capitur, paucas cellulas bene servatas demonstrat: plurimae sunt contractae: nucleus vix aut plane non cognosci potest; aliae cernuntur

dilapsae et ad granulatas glebas cumulatae: praeterea multae cellulae refertae granulis adiposis et libera corpuscula adiposa subtiliter granulata inveniuntur. (Fig. II.) Denique singulae fibrosae cellulae stromatis dilabentes occurunt. Fere eadem examinatione microscopica excrescentiae papilliformis offeruntur. Inveniuntur tantum hic numerosae fibrae elasticae, quae sint papillae in degenerationem tractae.

Iis, qui sententiae a Lebert dictae assentiuntur, cellulam carcinomatis specificam esse, hic allatus status microscopicus solus discrimen daret. Nobis etiam id demonstrandum est, illa cellularia elementa soluta non simpliciter alterum juxta alterum jacere, ut in sarcomate, sed in distincta ratione esse telae fibrosae quaerendumque, num areolaris structura tumoris, quae jam macroscopice cognoscenda est, etiam in tenerrima reperiatur. Tum id etiam demonstrandum est nos non hypertrophiam mammae tractare, denique interrogationem esse respiciendam, an non in nostro tumore vestigia glandulae lactiferae normalis sint. Non igitur solum tenues secturas locorum diversissimorum in alcohole durati tumoris examinavi, verum etiam eodem tempore semper comparavi cum tenui sectura normalis mammae puerperae, quae paucis diebus post partum mortua erat. Trecenties microscopio auctae vesiculae glandulae normalis parenchymatis mammae rotunda spatia instructa membrana sine structura apparent, quae regularius alterum juxta alterum sita sunt et tenui clara crispa tela conjunctiva circumdantur. Haec parvas cellulas

rotundas et claras habent, quae in centrum magis magisque formam cellularum adiposarum assumunt. Quas si levi lotione penicilli removemus tractum telae conjunctivae, qualis est Fig. III. accipimus.

Cum hoc igitur diversis secturis telam pathologicam comparavi et structuram reticulatam constantem e densis telae conjunctivae tractibus inveni, in qua spatia rotunda, magna, cellulis repleta alterum juxta alterum sine ordine jacentia apparent. Trabeculae texti reticulati fibrosi sunt densissimae et partim ex undata tela conjunctiva cum numerosis fusiformibus fibrosis cellulis includentibus nucleos conjuncta. Atque fibrillaris structura telae conjunctivae minus clara apparet. Spatia texti reticulati fibrosi mutuo non semper distincte absoluta sunt et membrana inducens deest iis: Quorum inclusa massa cellulae antea descriptae (Fig. I.) sunt. Designationem talis structurae stromatis hoc modo feci, ut cum microscopio vicies centies auxissem tenues secturas spatia et tractus telae conjunctivae adumbrarem, deinde, cum trecenties microscopio auxissem, tunc clarius apparentes magnas cellulas et fibras in illas umbras inferrem. Si igitur hanc designationem (Fig. IV.) cum ea normalis mammae textus comparamus, maximas differentias ambarum invenimus, vesiculas glandulae minora regularia spatia representare, continentia membranam inducentem et regularius alteram juxta alteram jacere et tela conjunctiva tenera et undata includi et parvas cellulas rotundas et lucidas habere: cum spatia textus alterius pathologici multo majora et

oblongiora sint et irregulariter altera juxta altera posita sint et majores cellulas habeant; tractus autem telae conjunctivae magis evoluti et fibrosis cellulis numerosis fusiformibus insignes sint. Nullam aliam structuram cetera tumoris loca sub microscopium lata praebent. Flavi tantum loci molliti textum excellit ceteris, quod fibrae hic jam dilabentes apparent.

Tumor axillaris anatomice examinatus haec obtulit: Is e glandulis axillaribus compositus fere magnitudinem parvi ovi gallinacei habet maximam longitudinem $2^1/_4$", maximam crassitudinem 11"', et sectura transversa facta mammae tumori simillimus est. Examinatio etiam microscopica structurae idem fibrosum textum, quod magnus tumor, praebet. Magna stromatis sive textus reticulati fibrosi spatia repleta sunt magnis cellulis, inter quas permultae fusiformes cellulae cognuscuntur (Fig. V). Tractus tantum telae conjunctivae hoc loco praevalent, compositi undatis fibrillis et magis carent fibrosis cellulis fusiformibus, ita ut statio crescendi esse videatur. Normalia glandularum elementa rarissima sunt.

De morbi decursu operatione perfecta haec notanda sunt:

Quatuor post operationem horis sanguinis profluvium e vulnere accidit, ut liquor ferri sesquichlorati adhibendus esset, quo illud mox opprimebatur. Lipothymiae, quae interea oriebantur, celeriter terminabantur et post septem horas aegrotus nihil querebatur et pulsus (84) vix frequentior erat. Po-

sterioribus diebus aegrotus tantum querebatur de moliminibus adductis obstructione, quam ob rem iterum iterumque ei drasticum (Magnes. sulph.) dabatur. Pulsus interea 100—108 erat. Tertio die post operationem primum obligatura mutabatur. Ex adhibito liquore ferri sesquichl. planum vulneris parvas escharas ostendit, neque partes marginum suturis conjunctorum conglutinantur per primam intentionem. Etiam diebus sequentibus vulnus malum adspectum habebat, quum pus paucum neque bonum neque laudabile esset. Quamquam cataplasmata speciei aromaticae continuo applicabantur et aegroto medicamenta excitantia imprimis vinum et nutrimenta valentia dabantur, tamen vulnus malam naturam retinuit, neque ei quidquam granulationum erat.

Aegroto inspirante vel cerni poterat, spatia intercostalia introrsum trahi. Interea vir fere tantum querebatur, quod debilis erat et cibum fastidiebat et obstructionibus molestabatur, quam ob rem ei drastica saepius dabantur. In dies vero magis magisque collapsus et postremo majoribus doloribus abdominis affectus est, ut carcinoma secundarium in tractu intestinali futurum esse facile conjectari posset. Primo die mensis Augusti pulsus celerior et imbecillus (120). Altero die vel tertio decimo post operationem vita aegroti exstincta est.

Cadaveris sectione fere nihil inventum est, quod pro vera causa mortis haberi poterat. Fundus plani vulneris fasciculos pectoralis majoris,

cartillagines costarum ostendit. Margines vulneris decliviores redditi sunt, vulnus fere nusquam granulationes ostendit. Ad cavum axillare variis locis aliquid purulentae infiltrationis telae cellulosae subcutaneae est. Cetera pars plani vulneris tota superficie siccata est. Proximis locis vulneris sub cute nusquam particulae tumoris sunt. In sinistra mamma glandulae vestigium vix inveniri potest. Pulmones, quorum uterque pericardio oblitus est, paucas proprias mutationes offerunt. Cor est atrophum. Hepar parvo volumine et laxum et exsangue se praebet, et splen. Renes nihil notabile. In tractu intestinali vehementissimi catarrhi signa totius intestini crassi notabilia sunt, quod tenaci muco tectum et proprio fusco pigmento tinctum est. Colon transversum abdomine aperto reversum erat. In sinistra vena iliaca communi trombus maximus recens est, qui in venam cruralem transit et in femore processus in musculares ramos venae immittit. Etiam in vena subclavia nonnulli trombi solidiores sunt.

VITA.

Natus sum Hugo Ludovicus Guilelmus Stumpff, die III mensis Decembris anni hujus sec. XXXIV, Lippehnae, patre Gottlob Stumpff verbi divini ministro, quem Deus optimus incolumem hucusque servavit, matre Friderica, e gente Krueger, quam mihi praematura morte ereptam valde lugeo. Fidem profiteor evangelicam. Maxima cura et amore parentum omnibus litterarum elementis imbutus duodecim annos natus in paedagogium Zuellichoviense, quod conjunctum cum gymnasio auspiciis clarissimi Hanovii tunc florebat et etiam nunc floret, receptus sum. Quod octo per annos frequentavi. Testimonio maturitatis instructus auctumno anni h. s. LV Berolini Academiae regiae medico-chirurgicae miltaris borussicae civium numero adscriptus sum. Quinque semestribus post universitatem Gryphisvaldensem petii, ubi ab Ill. Bardeleben, Rectore Magnifico, in civium academicorum numerum et ab Ill. Niemeyer illo tempore decano spectatissimo in ordinem medicorum receptus sum.

Per octo semestria hisce interfui scholis:

Berolini:

Ill. Werder: de psychologia et logice.

Ill. E. Mitscherlich: de chemia, de zoochemia, de pharmacia.

Ill. Dove: de physice experimentali.

Beat. Weiss: de mineralogia.

Beat. Lichtenstein: de zoologia.

Ill. Braun: de botanice.

Beat. Mueller: de anatomia universali et organorum sensuum de physiologia, de anatomia comparata.

Beat. Schlemm: de osteologia, de splanchnologia, de syndesmologia.

Ill. Schulz-Schulzenstein: de encyclopaedia medica, de pathologia generali.

Ill. G. Mitscherlich: de materia medica.

Ill. Casper: de formulis medicaminum rite concinnandis.

Cel. Lauer: de semiotice, de therapia.

Ill. Juengken: de chirurgia, de vulneribus corporis humani.

Cel. Troschel: de fracturis et luxationibus, de fasciis chirurgicis rite alligandis.

Ill. Romberg: de pathologia et therapia speciali.

Exercitationibus practicis me instituerunt: Beat. Mueller et Beat. Schlemm arte cadavera rite secandi.

Gryphiae:

Ill. Bardeleben: de ophthalmiatrice; Idem mihi dux fuit in operationibus chirurgicis in cadavere instituendis.

Ill. Niemeyer: de pathologia et therapia speciali, de morbis hepatis et splenis.

Ill. Haeser: de historia medicinae.

Cel. Eichstedt: de arte obstetricia, de operationibus obstetriciis, de feminarum morbis.

Cel. Grohé: de anatomia pathologica.

Exp. Haeckermann: de medicina forensi.

Exercitationibus practicis me instituerunt: Ill. Budge arte cadavera rite secandi; Cel. Grohé demonstrationibus anatomiae pathologicae et anatomiae microscopicae. Exp. Ziemssen de auscultatione et percussione.

Clinicis medicis, chirurgicis, ophthalmiatricis, obstetriciis interfui Illustrissimorum virorum Niemeyer, Bardeleben, Pernice.

Quibus viris omnibus optime de me meritis gratias ago semperque habebo quam maximas.

Jam vero tentaminibus et philosophico et medico et examine rigoroso coram Gratioso Medicorum Ordine superatis, spero fore, ut dissertatione thesibusque publice defensis summi in medicina, chirurgia, arte obstetricia honores in me rite conferantur.

THESES.

I.

In carcinomate mammae operatio optimum eventum praebet.

II.

Signum carcinomatis ventriculi pathognomonicum non exstat.

III.

Perineum parturientium semper est sustinendum.

Fig. I.

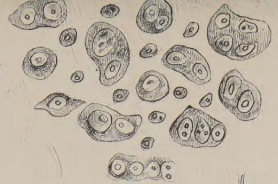

Fig. II.

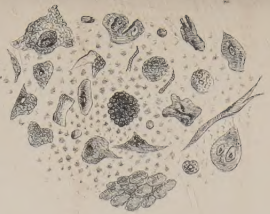

Fig. V.

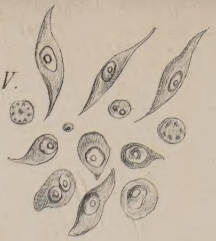

Fig. IV.
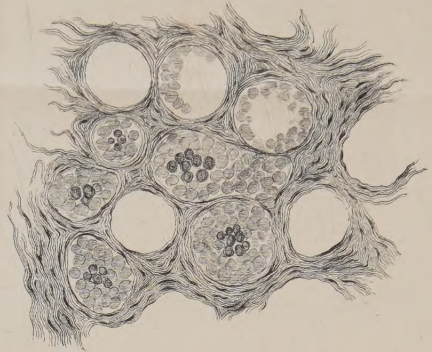
Fig. III.